

## *Trichophyton erinacei* (J.M.B. Smith & Marbles) Quaife 1966

### Allgemein

Der „Igelpilz“ *Trichophyton (T.) erinacei* verursacht als ein sogenanntes Emerging Pathogen in ganz Deutschland Dermatophytosen beim Menschen. Der zoophile Dermatophyt wird vom Igel auf den Menschen übertragen und führt zu meist stark entzündlichen Formen der Tinea manus oder Tinea corporis. Infektionsquelle ist der geschützte mitteleuropäische Igel. Aber immer

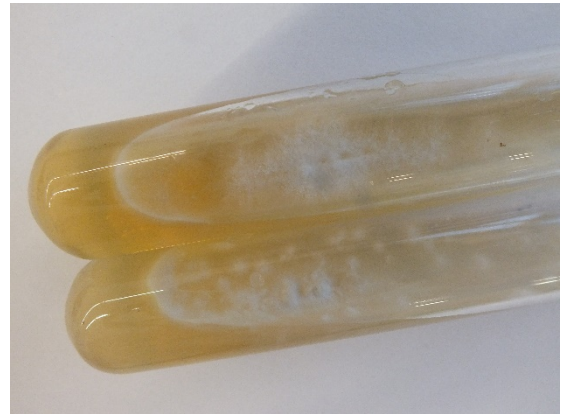

Abb. 1 Fläche, weiße Kolonien von *Trichophyton (T.) erinacei*. Primärkultur auf Sabouraud-Glukose-Schrägagar im Reagenzglas-Röhrchen.

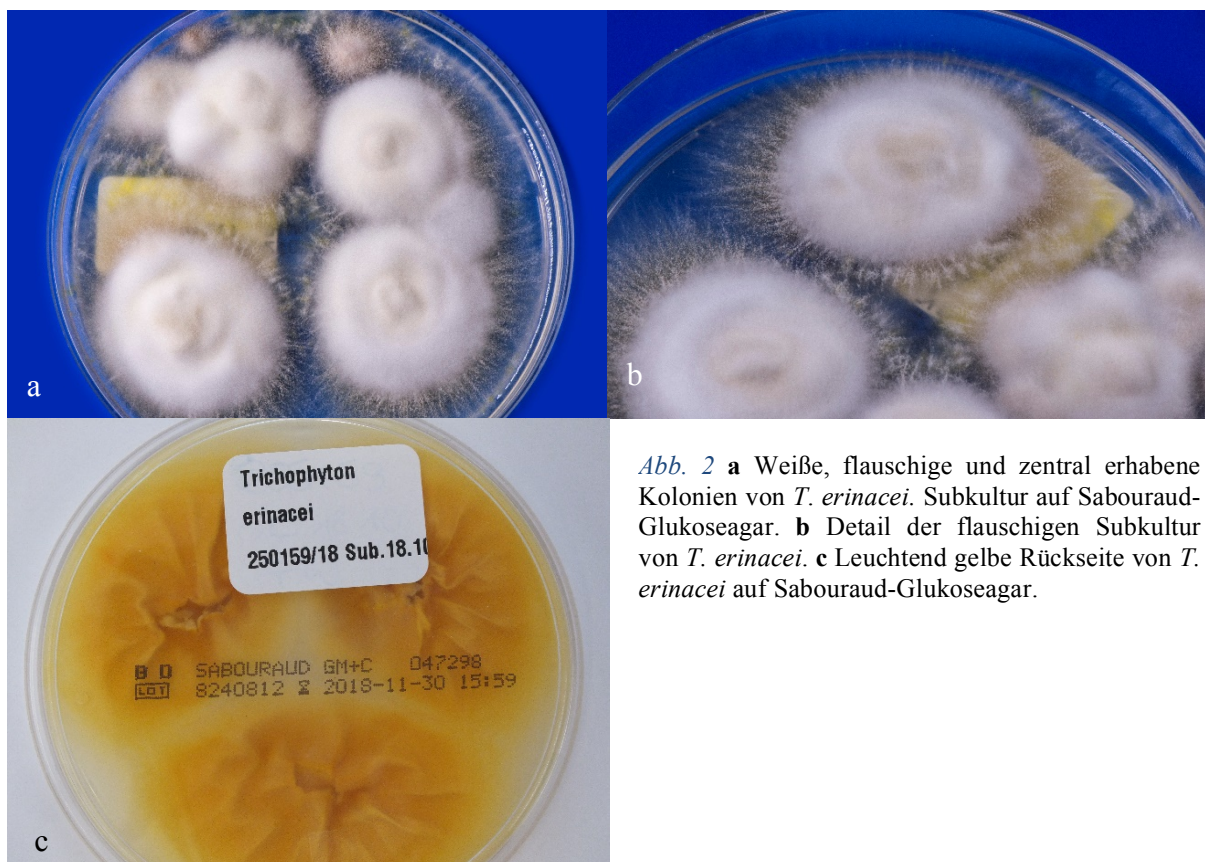
häufiger fungieren auch die importierten und im Zoohandel frei käuflichen ägyptischen Langohrigel sowie afrikanischen Weißbauchigel als Infektionsquelle. *T. erinacei* wird oft nicht erkannt, da der Pilz morphologisch kaum von *T. mentagrophytes* unterschieden werden kann. Umso wichtiger sind anamnestische Angaben, insbesondere die Frage nach Kontakt des Patienten zu Igel. Bei einer entzündlichen Dermatomykose nach Kontakt oder Verletzung durch einen Igel muss beim isolierten Dermatophyten an *T. erinacei* gedacht und die Identifizierung mittels molekularer Methoden bestätigt werden.

### Taxonomie

Ursprünglich wurde *T. erinacei* lediglich als Variante oder Varietät innerhalb der Spezies *T. mentagrophytes* angesehen. Die Bezeichnung lautete *T. mentagrophytes* (Robin) Blanchard var. *erinacei*. Heute wird *Trichophyton erinacei* entsprechend der neuen Taxonomie der Dermatophyten als eigenständige Art klassifiziert.

## Makroskopie

Die Differenzierung von *T. erinacei* ist schwierig, da die makro- und mikromorphologischen Merkmale nicht Spezies-spezifisch sind. Typisch, jedoch auch nicht spezifisch, ist der schnell wachsende, weiße, zentral flauschig-erhabene, peripher ausstrahlende Thallus mit teils granulärer Oberfläche im Randbereich. Die Koloniemorphologie lässt an *T. mentagrophytes* oder *T. quinckeanum* denken. Dagegen spricht jedoch, dass *T. erinacei* eine leuchtend gelb pigmentierte („Brillant- oder Zitronengelb“) Kolonierückseite aufweist. Leider ist diese gelbe Pigmentierung nicht immer vorhanden, sie ist abhängig vom Nährmedium und den Kultivierungsbedingungen (u.a. pH-Wert). So haben manche Isolate von *T. erinacei* eine hell-beige Rückseite. *T. mentagrophytes* dagegen weist eine hellbraune bis beige Kolonierückseite, *T. quinckeanum* eine braun- bis purpurrote oder auch weinrote Rückseite der Kultur auf.



*Abb. 2 a* Weiße, flauschige und zentral erhabene Kolonien von *T. erinacei*. Subkultur auf Sabouraud-Glukoseagar. *b* Detail der flauschigen Subkultur von *T. erinacei*. *c* Leuchtend gelbe Rückseite von *T. erinacei* auf Sabouraud-Glukoseagar.

## Mikroskopie

Im mikroskopischen Bild sind längliche und runde Mikrokonidien zu erkennen, welche rechtwinklig an den Hyphen stehen. Seltener finden sich dünn- und glattwandige, zylindrisch bis keulenförmige Makrokonidien mit variabler Größe, 2 bis 6 Kammern.

Spiralhyphen finden sich erst sehr spät und haben nur wenige, lockere Windungen. Gewöhnlich kommt es zur Ausbildung von Arthrokonidien.

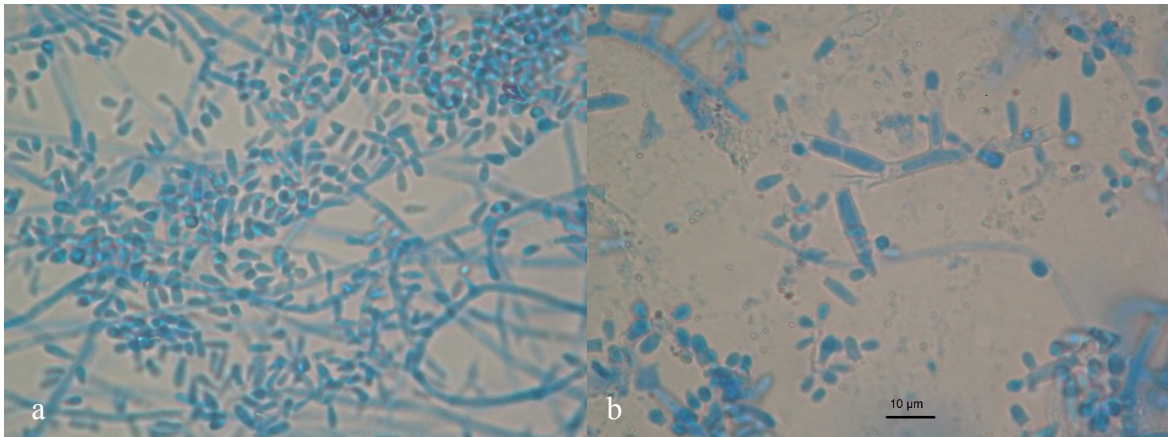


Abb. 3 **a** Mikroskopisches Bild von *T. erinacei* mit zahlreichen Mikrokonidien. **b** Mikroskopisches Bild mit zentral liegenden Makrokonidien und einigen Mikrokonidien

### Physiologische Eigenschaften

Die Urease-Aktivität wird im Gegensatz zu *T. mentagrophytes* und *T. interdigitale* nicht oder nur verzögert ausgeprägt. Der Haarperforationstest ist positiv.

### Molekularbiologischer Spezies-Nachweis

*T. erinacei* wird morphologisch primär fast nie erkannt, allenfalls, wenn die Anamnese mit Igelkontakt abgefragt wurde und dem Untersucher im Labor bekannt ist. Die wichtigste Differentialdiagnose ist *T. mentagrophytes*. Essentiell ist deswegen die Bestätigung der Identifizierung. „Goldstandard“ der Speziesdifferenzierung ist die Sequenzierung der ITS (Internal Transcribed Spacer)-Region der rDNA, alternativ des Elongation factor-Gens. Neue molekulare Methoden, wie die Pilz-DNA-Hybridisierung mit einem Microarray, differenzieren nicht klar zwischen *T. erinacei* und beispielsweise *T. verrucosum/eriotrephon*.

### Klinisches Bild

Mykosen durch *T. erinacei* finden sich am Körper (*Tinea corporis*), im Gesicht (*Tinea faciei*), aber besonders an den Händen (*Tinea manuum*). Letztere entsteht als Inokulationsmykose nach Stachel-Verletzung nach Kontakt mit symptomatischen bzw. oft auch asymptomatischen Igel. Es entwickeln sich stark entzündliche, dyshidrosiforme, vesikulöse, teils Pompholyx-artige Mykosen, manchmal im Sinne einer *Tinea bullosa*.

## Therapie

Die Lokaltherapie sollte eine schnelle Linderung des Juckreizes und der Entzündung ermöglichen. Das erfolgt durch topische Anwendung einer Kombination aus entzündungshemmendem Glukokortikosteroid plus ein Antimykotikum, z. B. Miconazol oder Clotrimazol. Nach wenigen Tagen wird rein antimykotisch weiterbehandelt. Die stark inflammatorischen Dermatomykosen erfordern oft eine orale antimykotische Therapie. Mittel der Wahl ist Terbinafin 250 mg/d für zwei bis vier Wochen.

## Infektionsquelle

Das Reservoir für *T. erinacei* bilden vornehmlich Igel. Diese sind meist symptomlos und wahrscheinlich überwiegend nur Carrier des Pilzes. Zu Dermatomykosen beim Menschen kommt es, wenn Wildigel in Pflege genommen wurden. Die Haltung des geschützten europäischen Igels (*Erinaceus europaeus*) ist in Deutschland jedoch nicht gestattet und allenfalls in Zusammenarbeit mit Igelstationen möglich. Afrikanischer Weißbauch- und Ägyptischer Langohrigel dagegen gewinnen als Haustiere in Deutschland zunehmend an Popularität, und die sind ebenfalls bedeutsame Infektionsquellen für *T. erinacei*-Infektionen, meist nach einer Stachelverletzung.

## *Trichophyton erinacei* beim Igel

Wenn Igel eine Dermatophytose entwickeln, kann es zu Fellausfall kommen. Die mykotischen Läsionen finden sich meist im Kopfbereich, da der Erreger bei Kämpfen zwischen den Tieren übertragen wird. Die Muttertiere können die Pilze zudem auf die Neugeborenen übertragen. Das Überleben des Igels ist gefährdet bei Verlust der infizierten Stachel infolge der *T. erinacei*-Infektion. Die Igel können dann den Flüssigkeits- und Wärmehaushalt nicht mehr aufrechterhalten. Verliert der Igel seine Stacheln infolge der Infektion komplett, stirbt er an Hypothermie

## Literatur

De Hoog GS, Dukik K, Monod M, Packeu A, Stubbe D, Hendrickx M, Kupsch C, Stielow JB, Freeke J, Göker M, Rezaei-Matehkolaei A, Mirhendi H, Gräser Y (2017) Toward a novel multilocus phylogenetic taxonomy for the dermatophytes. *Mycopathologia* 182:5–31. doi:10.1007/s11046-016-0073-9

De Hoog GS, Guarro J, Gené J, Figueras M, Vitale RG (2019) Atlas of clinical fungi: Online Version 2019, Utrecht, The Netherlands, <http://www.clinicalfungi.org/>. Zugegriffen: 10. Juni 2019, 16.55 Uhr

Kargl A, Kosse B, Uhrlaß S, Koch D, Krüger C, Eckert K, Nenoff P (2018) Igelpilze in einer Münchner Hautarztpraxis – Fallbeschreibungen und Übersicht. *Hautarzt* 69:576–585. doi:10.1007/s00105-018-4134-5

Kromer C, Nenoff P, Uhrlaß S, Apel A, Schön MP, Lippert U (2018) *Trichophyton erinacei* transmitted to a pregnant woman from her pet hedgehogs. *JAMA dermatology* 154:967–968. doi:10.1001/jamadermatol.2018.1124

Seeliger HPR, Heymer T (1981) Diagnostik pathogener Pilze des Menschen und seiner Umwelt; Lehrbuch u. Atlas. Thieme, Stuttgart, New York

Smith JM, Marples MJ (1963) *Trichophyton mentagrophytes* var. *erinacei*. *Sabouraudia* 3:1–10

Weishaupt J, Kolb-Mäurer A, Lempert S, Nenoff P, Uhrlaß S, Hamm H, Goebeler M (2014) A different kind of hedgehog pathway: tinea manus due to *Trichophyton erinacei* transmitted by an African pygmy hedgehog (*Atelerix albiventris*). *Mycoses* 57:125–127. doi:10.1111/myc.12113