


## *Epidermophyton floccosum* Harz 1870, Langeron & Milochevitch 1930

### Allgemein

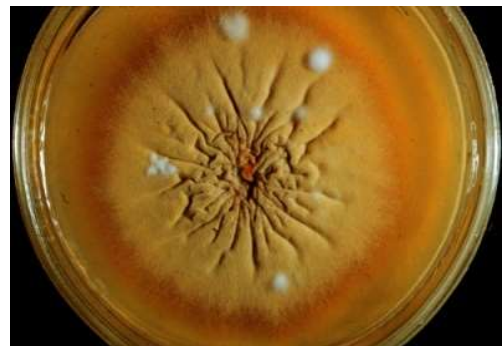Innerhalb der Gattung *Epidermophyton (E.)* ist *E. floccosum* die bisher einzig bekannte humanpathogene Art. Die Infektion durch *E. floccosum* tritt ausschließlich beim Menschen auf (anthropophiler Dermatophyt). Befallen ist vorrangig die glatte Haut, seltener auch die Nägel, niemals das Haar. *E. floccosum* ist ein obligat-pathogener Erreger, der in Mitteleuropa bei Tinea pedis und Tinea unguium nach *T. rubrum* und *T. interdigitale* am dritthäufigsten auftritt.



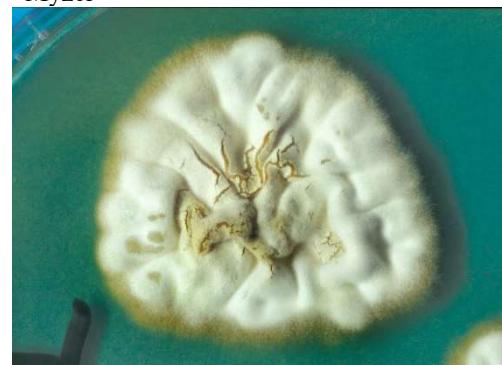*Abb. 1* Im Schägagarröhrchen entwickeln sich flache Kolonien mit zunächst weißer Farbe auf Sabouraud-Glukose-Agar.

### Makroskopie

Sowohl auf Sabouraud-Glukose-Agar (alternativ Kimmig-Agar), als auch auf Mycosel-Agar, wächst der Dermatophyt mittelschnell, zunächst weiß. Aber schon nach wenigen Tagen nimmt der Thallus seine charakteristische grünlich-gelbe („olivgrüne“) Färbung an. Die Variationsbreite ist jedoch erstaunlich groß, so dass auch violette oder rosa gefärbte Isolate möglich sind. Die Kolonien sind gewöhnlich flach mit zentraler, knopfartiger Erhebung und durchzogen von radiären Furchen und Falten. Nach 10 d bei 30°C hat die Kolonie einen Durchmesser von 10-25 mm. Typisch ist der bereits nach drei Wochen einsetzende sog. Pleomorphismus, erkennbar an den weißen, watteähnlichen Luftmyzeflöckchen inmitten der Kolonien. Mit zunehmendem Alter und bereits nach wenigen Subkulturen wird der Pilz vollständig pleomorph und



*Abb. 2* *E. floccosum* auf Sabouraud-4%-Glukose-Agar mit flachem, olivgrünem Myzel



*Abb. 3* Pleomorphismus, bei Subkultivierung wird der Thallus weiß durch Bildung von „sterilem“ Myzel, was bedeuten soll, dass kaum noch Makrokonidien vorhanden sind

besteht nur noch aus weißem, wattigem und sog. sterilem Myzel. Die Primärkultur-Unterseite ist farblos, später gelb-bräunlich und gefurcht.

### Mikroskopie

Im mikroskopischen Bild imponieren zahlreiche keulenförmige, glatt- und dünnwandige Makrokonidien mit 2-8 Kammern, die einzeln lateral an den septierten Hyphen inserieren oder auch terminal zu 2-5 in Büscheln angeordnet sind. Sie können 7-12 µm breit und 20-40 µm lang sein. Im Gegensatz zu den Gattungen *Trichophyton* und *Microsporum* werden keine Mikrokonidien gebildet. In Abhängigkeit vom Kulturalter sind zunehmend interkalare und terminale, 20 µm große Chlamydosporen zu sehen.

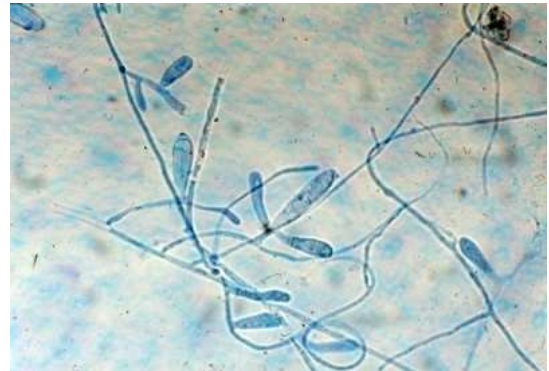


Abb. 4 Im mikroskopischen Bild sind die keulenförmigen Makrokonidien gut zu erkennen.

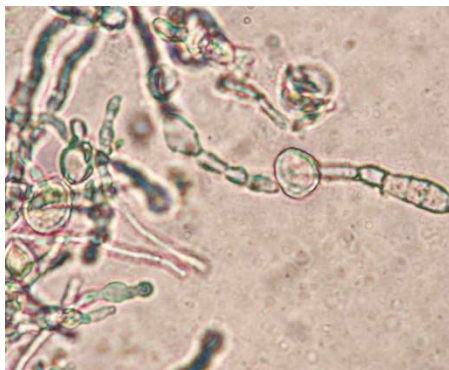

Abb. 5 Chlamydosporen von *E. floccosum* (Aufnahme mit Dank von Dr. Hans Peter Seidl, Dermatologie am Biederstein, TU München, erhalten!)

### Physiologische Eigenschaften

Das Wachstumsoptimum liegt bei 28°C. Der Pilz wächst aber auch bei 37°C. Im Gegensatz zu anderen Dermatophyten kann *E. floccosum* Haare nicht perforieren. Der Ureasetest ist häufig nach 7 d bei 25°C positiv, aber nicht immer zuverlässig. Auf BCP-(Bromocresol purple)-Milchglukose-Agar färbt sich der Indikator in Abgrenzung zu gelb pigmentierenden *Trichophyton rubrum* -Stämmen purpurn. Degenerierte, pleomorphe Kulturen lassen sich durch Überimpfung auf salzhaltigen Agarplatten, denen 3 % bzw. sogar 5 % NaCl zugesetzt wird, wieder in ihre ursprüngliche, flache, grünlich-gelbe und Makrokonidien-haltige Wuchsform zurückführen. Dies ist auch ein Unterscheidungsmerkmal zu anderen Dermatophyten, die unter diesen Bedingungen entweder nicht wachsen oder pleomorph bleiben.

## Klinisches Bild

Die Infektion manifestiert sich am häufigsten an Fußsohlen und Zehenzwischenräumen als Tinea pedis, daneben kann *E. floccosum* auch die Nägel befallen und eine Tinea unguium oder Onychomykose verursachen. Typisch ist ebenfalls eine Tinea inguinalis und Tinea cruris durch *E. floccosum*. Nur im Ausnahmefall findet sich *E. floccosum* bei Tinea corporis im unteren Körperstammbereich. Eine Tinea faciei oder Tinea capitis durch *E. floccosum* ist nicht bekannt.

## Therapie

Jeder Nachweis aus Haut und Nägeln ist als therapiebedürftiger Befund anzusehen. Die Behandlung erfolgt mit antimykotischen Cremes und Lösungen, bei Befall der Nägel meist mit Antimykotika in Tabletten- oder Kapselform, beispielsweise mit Terbinafin oder Itraconazol.

## Infektionsquelle

Der anthropophile Dermatophyt wird von Mensch zu Mensch übertragen, häufig indirekt beim Barfußlaufen in Umkleideräumen und Duschen von Bädern, aber auch in Moscheen.

## Literatur

de Hoog GS, Dukik K, Monod M, Packeu A, Stubbe D, Hendrickx M, Kupsch C, Stielow JB, Freeke J, Göker M, Rezaei-Matehkolaei A, Mirhendi H, Gräser Y (2017) Toward a Novel Multilocus Phylogenetic Taxonomy for the Dermatophytes. *Mycopathologia* 182:5–31.  
doi:10.1007/s11046-016-0073-9

Ilkit M, Durdu M (2015) Tinea pedis: the etiology and global epidemiology of a common fungal infection. *Critical reviews in microbiology* 41:374–388.  
doi:10.3109/1040841X.2013.856853

Nenoff P, Krüger C, Ginter-Hanselmayer G, Tietz H-J (2014) Mykologie - ein Update. Teil 1: Dermatomykosen; Erreger, Epidemiologie und Pathogenese. *JDDG: Journal der Deutschen Dermatologischen Gesellschaft* 12:188–210

Veraldi S, Esposito L, Gorani A (2018) Tinea pedis acquired in mosques? *Mycoses*.  
doi:10.1111/myc.12775