

Arthroderma onychocola (Čmoková et al. 2014) Gräser & de Hoog 2017

Allgemein

Arthroderma (A.) onychocola ist zuerst 2014 als *Trichophyton (T.) onychocola* (Čmoková, Hubka, Skorepova & Kolařík) von Hubka et al. beschrieben worden. Der geophile Dermatophyt wurde damals aus einem gelb verfärbten, hyperkeratotischen und onycholytischen Nagel isoliert. Seitdem gelang es im Einzelfall auch in Deutschland, *A. onychocola* aus Hautschuppen anzuzüchten und zu identifizieren. Wenn kein anderer Erreger außer *A. onychocola* nachgewiesen wird, kann der Dermatophyt auch als pathogen angesehen werden. Darüber hinaus ist auch in Betracht zu ziehen, dass es sich beim Nachweis dieses Pilzes auch um eine Kontamination bzw. einen „Anflugkeim“ handeln kann. Seit der Neufassung der Taxonomie der Dermatophyten gehört *T. onychocola* zum Genus *Arthroderma* und wird jetzt als *A. onychocola* klassifiziert.



Abb. 1 Auf selektivem Dermatophyten-Agar (Taplin-Agar) entwickeln sich aus den Hautschuppen Kolonien mit granulärer, pudriger, weiß-beiger Oberfläche.

Makroskopie

A. onychocola bildet bei 28°C granulär weiße, zentral gelbliche Kolonien mit gelber Unterseite auf Sabouraud-Glukose-Agar. Auf Cycloheximid-haltigen Nährmedien sieht man dagegen flauschige, weißlich-rötliche, violett erscheinende Kolonien. Die Kolonieunterseite ist wie bei *T. rubrum* tief rotbraun bis purpurrot gefärbt. Makroskopisch ähnelt *A. onychocola* anderen geophilen Dermatophyten. Das ist an erster Stelle *A. thuringiensis (T. thuringiense)*, jedoch auch *A. melis* weist morphologische Ähnlichkeiten auf.

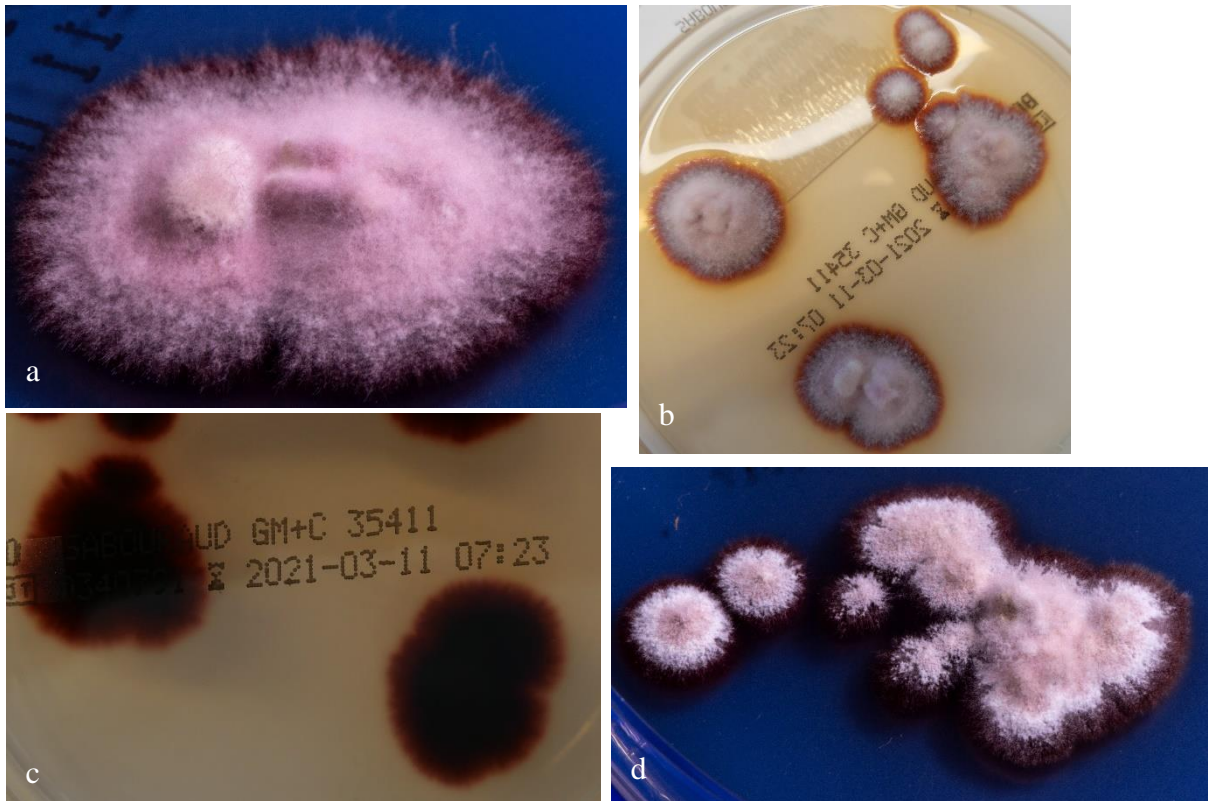

Abb. 2 **a** Rötliche, flauschige und pudrige Kolonien von *A. onychocola* auf Sabouraud-Glukose-Agar ohne Cycloheximid. **b** Weiß-rötliche, pudrige Kolonien von *A. onychocola* auf Sabouraud-Glukose-Agar ohne Cycloheximid. **c** Dunkelrote Rückseite von **b**. **d** Weiß-rötliche, flauschig-pudrige Kolonien von *A. onychocola* auf Sabouraud-Glukose-Agar mit Cycloheximid.

Mikroskopie

Mikroskopisch findet man bei *A. onychocola* eine große Anzahl von Mikrokonidien, die mit querer Basis an den hyalinen Hyphen lateral aufsitzen. Daraus resultiert ein Akladium-artiges (Kornähren-förmiges) Bild. Die Mikrokonidien sind meist einzellig, in der Regel piriform (Birnen-förmig) oder Keulen-förmig, manchmal auch quer septiert, so dass zweizellige Sporen resultieren. Makrokonidien sind nicht zu finden. Dagegen werden Chlamydosporen meist ausgebildet. In älteren Kulturen entstehen heterothallische Gymnothecien (in Haarkulturen auf Sabouraud-Glukose-Agar), die Asci und Ascosporen enthalten.

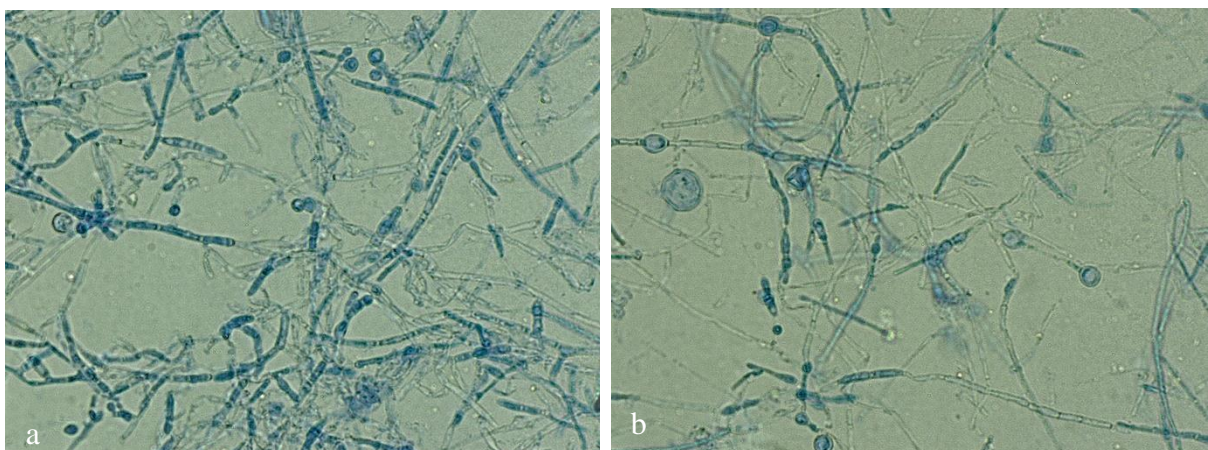

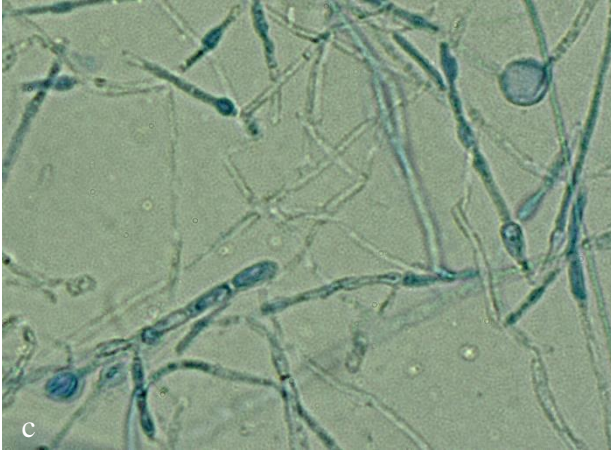


Abb. 3 **a** Mikroskopisches Bild von *A. onychocola* mit länglichen, piriformen Mikrokonidien. **b** Chlamydosporen und septierten Hyphen im Detail. **c** Chlamydosporen und Hyphen im Detail.

Physiologische Eigenschaften

Der Ureasetest fällt positiv aus. *A. onychocola* wächst *in vitro* gut auf Hornmaterial (Haaren). Wachstum bei 28°C ist gut, bei 37°C wächst der geophile Dermatophyt jedoch kaum.

Molekularbiologischer Spezies-Nachweis

PCR nach DNA-Extraktion aus der Pilzkultur und nachfolgende Sequenzierung der "Internal Transcribed Spacer" (ITS) Region der ribosomalen DNS ist der „Goldstandard“ zur Spezies-Identifizierung von *A. onychocola*. Im konventionellen PCR-Elisa (Zielregionen Topoisomerase II-Gen oder ITS) wird *A. onychocola*, wie auch andere *Arthroderma*-Arten, nicht erfasst. Neue kommerzielle molekulare Testsysteme (Realtime-PCR-Assay) weisen *A. onychocola* nicht als einzelne Spezies nach. Ein PCR-Hybridisierungstest (Microarray) erfasst *A. onychocola* jedoch mittels Pan-Dermatophyten-Primer/-Sonde pauschal als „Dermatophyt“, ohne dass der Pilz bis auf Speziesebene identifiziert wird.

Klinisches Bild

A. onychocola wurde, wie oben erwähnt, bei Verdacht auf eine Onychomycose eines 56jährigen kurdischen Patienten in Dänemark aus Nagelmaterial nachgewiesen. Ein weiteres Mal ließ sich der neue Dermatophyt *A. onychocola* bei einem 33jährigen in Tschechien ebenfalls bei Verdacht auf Onychomycose isolieren. Außerdem fand sich *A. onychocola* in einer Kultur aus Hautschuppen von den Zehenzwischenräumen bei Tinea pedis eines jungen Mannes in Deutschland.

Therapie

Behandelt wird nur, wenn ein entsprechendes klinisches Bild (Onychomykose, Dermatomykose) besteht und wenn sich außer *A. onychocola* kein anderer Erreger oder

Dermatophyt nachweisen lässt. Ein Therapieversuch mit einem topischen Antimykotikum - Amorolfin, Azole (Clotrimazol, Bifonazol, Econazol, Miconazol, Sertaconazol), Ciclopirox olamin, Terbinafin oder Tolnaftat – ist in diesem Fall gerechtfertigt.

Infektionsquelle und Vorkommen

Der geophile Dermatophyt findet sich wahrscheinlich im Boden. Isoliert wurde *A. onychocola* bisher jedoch nur aus Nagelspänen und Hautschuppen von Patienten in Europa (Tschechien, Dänemark und auch Deutschland).

Literatur

Hubka V, Čmoková A, Skořepová M, Mallátová N, Dobiášová S, Lysková P, Mencl K, Janoušková H, Buchta V, Větrovský T, Kolařík M (2014a) Současný vývoj v taxonomii dermatofytů a doporučení pro pojmenování klinicky významných druhů. Česko-Slov Dermatol 89:149–165

Hubka V, Čmoková A, Skořepová M, Mikula P, Kolarik M (2014b) *Trichophyton onychocola* sp. nov. isolated from human nail. Med Mycol 52:285–292. doi:10.1093/mmy/myt010

Hubka V, Nissen CV, Jensen RH, Arendrup MC, Čmoková A, Kubatova A, Skořepova M, Kolarik M (2015) Discovery of a sexual stage in *Trichophyton onychocola*, a presumed geophilic dermatophyte isolated from toenails of patients with a history of *T. rubrum* onychomycosis. Med Mycol 53:798–809. doi:10.1093/mmy/myv044